

Manejo del Paciente con ACV

I	Introducción	1
II	Puerta de Entrada al Protocolo	1
III	Clasificación Clínico Temporal	1
IV	Valoración Inicial	2
V	Actitud Diagnóstica	2
	Historia Clínica Detallada	
	Exploración Física General	
	Exploración Neurológica Detallada	
	Exploración Complementaria	
VI	Manejo del Enfermo con ACV	3
	Primera Valoración ante un ACV	
	Valoración Hospitalaria	
	Anexo 1. Exploración Neurológica	4

I. Introducción

El accidente cerebrovascular (ACV) es una patología frecuente en el área de urgencias. Supone la tercera causa de muerte después de la enfermedad cardiovascular y el cáncer.

Su incidencia anual es de 150 por 100.000 habitantes, siendo mayor en el varón y teniendo una relación lineal con la edad. Su mortalidad se estima en un 9%.

La causa más frecuente del ACV es la isquemia cerebral por aterotrombosis en personas de mayor edad, y la embolia de origen cardíaco en personas jóvenes (menos de 40 años). Otras causas menos frecuentes son la arterioesclerosis, toma de anticonceptivos orales, arteritis, alteraciones de la coagulación y jaquecas complicadas. La hipertensión arterial (HTA) es un importante antecedente en el ACV.

II. Puerta de Entrada al Protocolo

El ACV se define como la aparición brusca de un déficit neurológico focal no convulsivo de origen vascular. Las alteraciones del parénquima cerebral responsables de este cuadro son fundamentalmente de dos tipos: *isquemia* (con o sin infarto) y *hemorragia* (intraparenquimatosa y subaracnoidea).

III. Clasificación Clínico Temporal

Según el perfil clínico-temporal, los ACV se clasifican en:

- **Ataque isquémico transitorio (AIT):** son episodios de disminución-alteración neurológica focal de breve duración con recuperación total del paciente en menos de 24 horas, no existiendo necrosis del parénquima cerebral.
- **Déficit neurológico isquémico reversible (DNIR):** cuando el déficit neurológico desaparece en menos de cuatro semanas.
- **Ictus establecido:** el déficit neurológico focal es relativamente estable o evoluciona de manera gradual hacia la mejoría, y lleva más de 24-48 horas de evolución.
- **Ictus progresivo o en evolución:** es el que se sigue de un empeoramiento de los síntomas focales durante las horas siguientes a su instauración.

Ante toda sospecha de ACV es imprescindible la determinación de la **glucemia** mediante tira reactiva.

IV. Valoración Inicial

El primer paso en la atención del ACV es objetivar y tratar la posible repercusión vital del mismo; para ello valoraremos:

1. El **ABC**, es decir, vía aérea, respiración y circulación. Priorizaremos nuestra actuación hacia la consecución de una vía aérea permeable, asegurar la ventilación y la corrección de los trastornos circulatorios, por este orden.
2. Una vez asegurado el ABC, se procederá a una exploración neurológica rápida inicial del nivel de consciencia, pupilas y movilidad. La única urgencia desde el punto de vista neurológico a tratar de forma inmediata es la presencia de signos de herniación cerebral (disminución de la consciencia con anisocoria pupilar y movimientos anormales de decorticación o descerebración).
- 3 Si no existen o se han resuelto los problemas en el ABC y no existen signos de herniación cerebral se procederá a una evaluación del paciente más detallada y minuciosa.

V. Actitud Diagnóstica

Historia Clínica Detallada

- **Antecedentes:** HTA, cardiopatías diversas, arritmias, ACV previos, medicación previa (anticoagulantes, anticonceptivos orales), drogas, diabetes, claudicación intermitente, traumatismo previo (craneoencefálico o cervical), etc ...
- **Forma de instauración y/o de progresión.** Puede orientar hacia la etiología del cuadro; súbita sugiere embolia, la instauración en minutos orienta hacia hemorragia y en horas habla a favor de trombosis."Es muy importante conocer cual es el primer síntoma o signo que apareció en el cuadro para orientar la localización del ACV".
- **Síntomas y signos asociados:** fiebre, cefaleas, palpitaciones, etc...

Exploración Física General

- Toma de constantes: TA, FC, FR y T^a.
- Auscultación cardíaca y carotídea.
- Auscultación pulmonar.

Exploración Neurológica Detallada (Anexo I):

- El objetivo de esta actitud diagnóstica es tratar de dar una aproximación etiológica y de localización del ACV.

Exploración Complementaria

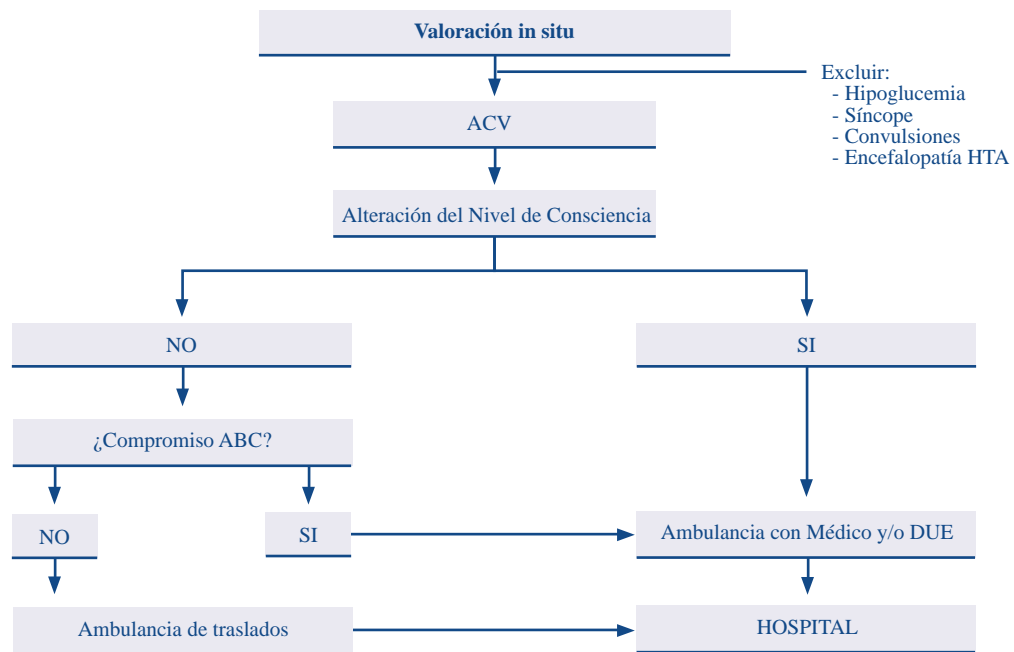
- DCCU: ECG, glucemia.
- HOSPITALARIAS: además de las anteriores, hemograma, bioquímica, estudio de la coagulación y radiografía de tórax. Valorar la realización de TAC.

VI. Manejo del Enfermo con ACV

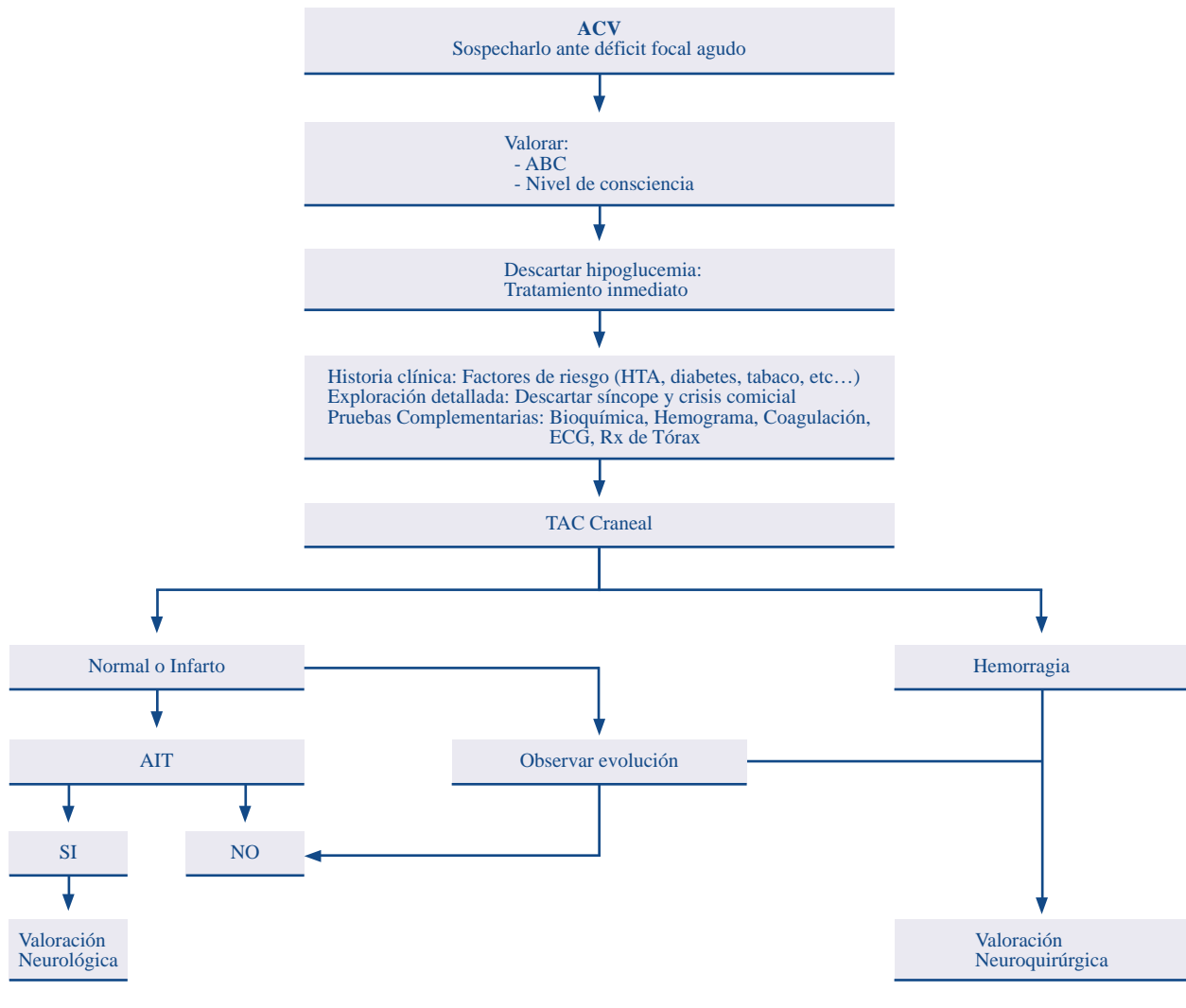
En general en este apartado debemos contemplar:

- Una primera valoración por el médico de atención primaria o equipo de emergencia (DCCU) (diagrama 16).
- Valoración hospitalaria (diagrama 17).

DIAGRAMA 16. PRIMERA VALORACION ANTE UN ACV



Nota: valorar siempre si beneficia el traslado hospitalario y el consenso familiar.



ANEXO I

Exploración Neurológica

Nivel de consciencia

Confusión

El enfermo está inatento, presentando dificultad para mantener un pensamiento coherente.

Somnolencia

Tendencia a quedarse dormido. Reacción adecuada a los estímulos que se le aplican.

Estupor

Dormido. Con respuestas pobres o ausentes ante estímulos verbales, y respuestas pobres pero adecuadas ante estímulos nociceptivos.

Coma

Sin respuesta ante estímulos verbales. Respuesta ante estímulos nociceptivos muy pobres, inadecuadas o ausentes.

Orientación temporoespacial y personal

Razonamiento abstracto

Memoria

Apraxias

Agnosias

Afasias

Marcha: estática, coordinación.

Pupilas

Pares craneales

Asimetrías en fuerza muscular, tono, reflejos tendinosos y sensibilidad. Clonus.

Reflejos cutáneo-plantares

Establecer tipo de ACV según las características del cuadro:

1. Isquémicos

Determinar el síndrome clínico de localización al que pertenece:

- Síndrome carotídeo.
- Síndrome vertebrobasilar.

2. Hemorragias intracerebrales

Suele manifestarse como un déficit neurológico focal de inicio brusco. El perfil de aparición es similar al del ictus isquémico, siendo los síntomas asociados más frecuentes y por tanto los que nos hacen sospecharla (indican HTIC brusca):

- Inicio con cefalea (50%).
- Presencia de náuseas y vómitos (15%).
- Deterioro del nivel de consciencia.

3. Hemorragias subaracnoideas

Inicio brusco con:

- Cefalea de gran intensidad.
- Pérdida de consciencia.
- Rigidez de nuca.

Relación con algún factor desencadenante como esfuerzo físico intenso (levantamiento de peso, coito, etc.). A veces se asocian al cuadro clínico náuseas, vómitos, síncope.