



**Manejo del Paciente con
Traumatismo
Craneoencefálico**

19

Manejo del Paciente con Traumatismo Craneoencefálico

19

I	Introducción	1
II	Puerta de Entrada al Protocolo	1
III	Valoración	1
	Valoración Inicial	
	Valoración Secundaria	
	Anamnesis	
	Exploración	
IV	Criterios de Derivación Hospitalaria	3
V	Actitud Terapéutica	3
	TCE de Riesgo Bajo	
	TCE de Riesgo Moderado	
	TCE de Riesgo Grave	
	Anexo 1. Signos de Sospecha de Fractura de Base de Cráneo	5
	Anexo 2. Hoja Informativa para Control Neurológico Domiciliario	6

I. Introducción

Los accidentes ocupan una de las primeras causas de muerte en los países industrializados, siendo la primera entre los jóvenes si nos referimos a los accidentes de tráfico. En este tipo de accidentes se produce el 70% de los traumatismos craneoencefálicos graves, siendo estos responsables directamente del 25% de las muertes. Los traumatismos craneoencefálicos (TCE) representan el 25% del total de las urgencias neuroquirúrgicas y entre el 30% y el 40% de los ingresos en este servicio.

II. Puerta de Entrada al Protocolo

Toda lesión de las estructuras craneales e intracraneales, que se produzca por la acción de un agente externo.

La mayoría de los TCE de importancia se producen en el curso de un accidente de tráfico, reuniendo el paciente las características de Politraumatizado, por lo que en estos casos deberá aplicarse el protocolo específico.

III. Valoración

Valoración Inicial

El primer paso en la atención del paciente con un TCE es objetivar y tratar la posible repercusión vital del mismo; para ello valoraremos:

1. El **ABC**, es decir, vía aérea, respiración y circulación. Priorizaremos nuestra actuación hacia la consecución de una vía aérea permeable, asegurar la ventilación y la corrección de los trastornos circulatorios, por este orden. Inmovilización cervical hasta descartar lesión medular o de columna mediante estudio radiológico.
2. Una vez asegurado el ABC, se procederá a una exploración neurológica rápida del nivel de consciencia, pupilas y movilidad. La única urgencia desde el punto de vista neurológico a tratar de forma inmediata es la presencia de signos de **herniación cerebral** (disminución de la consciencia con alteraciones pupilares y/o movimientos de decorticación o descerebración).
3. Si no existen o se han resuelto los problemas en el ABC, y no existen signos de herniación cerebral se procederá a una valoración del paciente más detallada y minuciosa.

Se debe reevaluar de forma permanente el ABC

Valoración Secundaria o Actitud Diagnóstica

Anamnesis

1. Mecanismo de producción del accidente.
- Tráfico, caída, armas, golpe con objeto contundente, etc. Anotar la hora del suceso.
2. Valorar la posibilidad de otra patología desencadenante.
- ACV, lipotimia, síncope, vértigo, hipoglucemia, etc.
3. Valorar antecedentes de ingesta de alcohol, drogas o medicamentos.
4. Síntomas y signos asociados.
- Pérdida o no de consciencia, amnesia de los hechos, intervalo lúcido, cefalea, vómitos, mareos, convulsiones y otros síntomas neurológicos.

Exploración

A) Exploración Física General.

1. Constantes vitales (T.A./Pulso /T^a/ Resp.)
2. Auscultación cardiopulmonar.
3. Localización de contusiones y hematomas.
4. Heridas faciales y craneales.
5. Fracturas. Sospecharlas por existencia de inestabilidad ósea, crepitación, otorragia, liquorrea, hematoma en antifaz o equimosis retroauriculares,
6. Soplos carotídeos o sobre globos oculares.

B) Exploración Neurológica Detallada.

1. Explorar pares craneales, respuestas motoras, sensibilidad, reflejos.
2. Valorar escala de Glasgow.

Con todos los datos obtenidos realizaremos una **clasificación del TCE**, cuyo objetivo es descartar la existencia de un proceso intracraneal agudo, que condicione un aumento de la Presión Intracraneal (PIC) que pueda llevar a la muerte.

RIESGO BAJO

- Paciente asintomático o con cefalea leve y exploración neurológica normal.
- Contusión craneal.

RIESGO MODERADO

- Pérdida de consciencia.
- Amnesia de los hechos.
- Vómitos persistentes.
- Cefalea intensa.
- Intoxicación etílica o por drogas.
- Imposibilidad de realizar historia clínica.
- Crisis comicial post-traumatismo sin antecedentes de epilepsia.
- Vértigo postraumático.
- No focalidad neurológica.
- Fractura de cráneo lineal.

IV. Criterios de Derivación Hospitalaria

V. Actitud Terapéutica

RIESGO GRAVE

- Bajo nivel de consciencia, con Glasgow 8 o disminución de 2 o más puntos. Focalidad neurológica.
- Fractura hundimiento. Signos de fractura de base de cráneo (anexo 1).
- Lesión penetrante o abierta.

C) Exploración Complementaria:

DCCU y Equipos de Emergencias: Realizar ECG o Glucemia Capilar, cuando se sospeche origen cardíaco o hipoglucémico de la caída que originó el TCE. Se realizará radiografía de cráneo si se dispone.

Hospital: Se realizará Rx de cráneo (AP y L) y L de columna cervical en la que esté incluida C7.

Según el mecanismo de producción del TCE, valorar otras proyecciones. La TAC craneal se indicará en los TCE de riesgo moderado o grave, cuando exista pérdida de consciencia de más de 5 minutos de duración, deterioro neurológico o fractura craneal.

Se trasladará a todo paciente clasificado como de Riesgo Moderado o Grave, a un *Centro Hospitalario Adecuado* donde pueda recibir tratamiento neuroquirúrgico (pacientes con deterioro neurológico, fracturas deprimidas o múltiples, fracturas de base de cráneo, heridas penetrantes o hallazgos intracraneales en la TAC).

A los pacientes clasificados como de Riesgo Bajo, solo cuando no haya garantías de seguimiento por parte de algún cuidador.

El traslado deberá realizarse preferentemente en ambulancia asistencial con personal facultativo y el apoyo de material y personal necesario para estabilizar al paciente.

Como norma general no se usarán ciclopléjicos, sedantes, esteroides, antibióticos ni anticomiciales. En los casos de heridas acompañantes recordar que debe comenzarse la pauta de profilaxis antitetánica adecuada.

En los TCE de riesgo bajo:

- Dar de alta siempre que exista garantía de control por otra persona, adjuntando normas escritas de actuación. (Anexo 2).
- Recetar analgésicos tipo Paracetamol, si procede.

En los TCE de riesgo moderado:

- Inmovilización de la columna cervical (collarín cervical).
- Canalizar vía venosa con Suero Fisiológico.

- Mantener el cabecero de la cama con una elevación de unos 30°, evitando hiperflexionar el cuello para mejorar el drenaje venoso.
- Dieta absoluta.
- Analgesia si procede.
- Vigilancia neurológica. Glasgow, respuesta pupilar, movimientos oculares y constantes vitales horarias.

En los TCE de riesgo grave: (además de las medidas anteriores que procedan)

- Optimización del ABC.

El tratamiento ha de comenzar lo más precozmente posible con el objeto de minimizar las posibles consecuencias que sobre el paciente tendría un aumento de la presión intracraneal (PIC).

El manejo de estos pacientes vendrá condicionado fundamentalmente por la aparición de signos de **herniación cerebral** (disminución de la consciencia con alteraciones pupilares y/o movimientos de decorticación o descerebración).

- Pacientes con Glasgow <8 sin signos de herniación cerebral:

Se procederá a intubación orotraqueal, ventilación mecánica, e hiperventilación. La hiperventilación tiene por objeto disminuir la PIC.

Proceder a la sedación y/o relajación del paciente en caso de lucha contra el respirador. Sondaje nasogástrico y vesical.

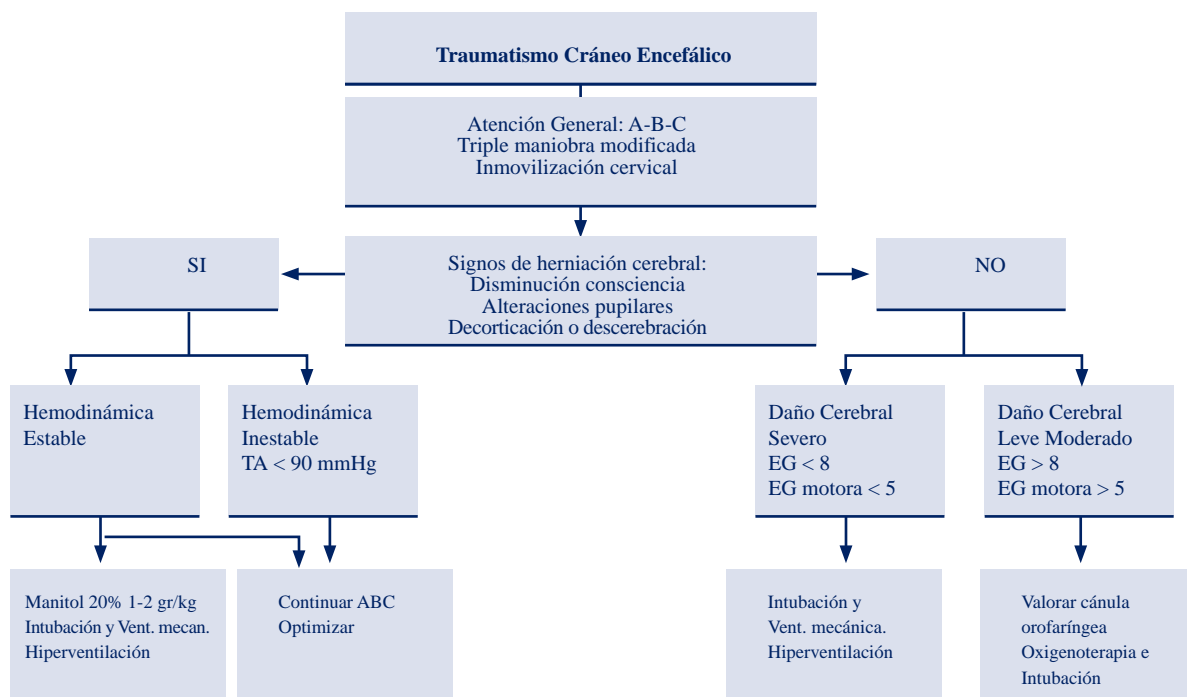
- Pacientes con signos de herniación cerebral: (Anisocoria, decorticación y pupilas arreactivas).

Además de las medidas anteriores:

Manitol. Es un potente diurético osmótico con efecto en pocos minutos. Su uso está contraindicado en pacientes en Shock Hipovolémico. La dosis habitual es 1 gr/kg IV a parar en 20 minutos, de la solución al 20% (5 ml/kg).

Control hemodinámico, manteniendo la tensión arterial sistólica por encima de 100 mmHg. Si hay hipotensión, buscar otra causa.

Se debe recordar, que en ocasiones la HIC, se puede acompañar de HTA sistémica, que no habremos de tratar por el riesgo de disminuir la presión de perfusión cerebral por debajo del punto crítico.



ANEXO I

Signos de Sospecha de Fractura de Base de Cráneo.

- Fosa Anterior:** Hematoma subcutáneo en gafas.
Salida de líquido cefalorraquídeo.
Lesión de los 6 primeros pares craneales.
- Fosa Media:** Hematoma retroauricular sobre mastoides.
Otorragia o liquorrea.
Lesión de V, VI, VII, VIII pares craneales.
Lesión en carótida (soplo).

Fosa Posterior: Es poco frecuente,
Hematoma retromastoideo.
Otorragia. Liquorrea.
Lesión de los últimos pares craneales.
Lesión de estructuras vasculares, seno lateral y torcular.

ANEXO II

Hoja Informativa para Control Neurológico Domiciliario.

(Deberá entregarse al familiar encargado de la observación en domicilio del paciente con TCE leve).

A continuación se expone un modelo de hoja informativa.